

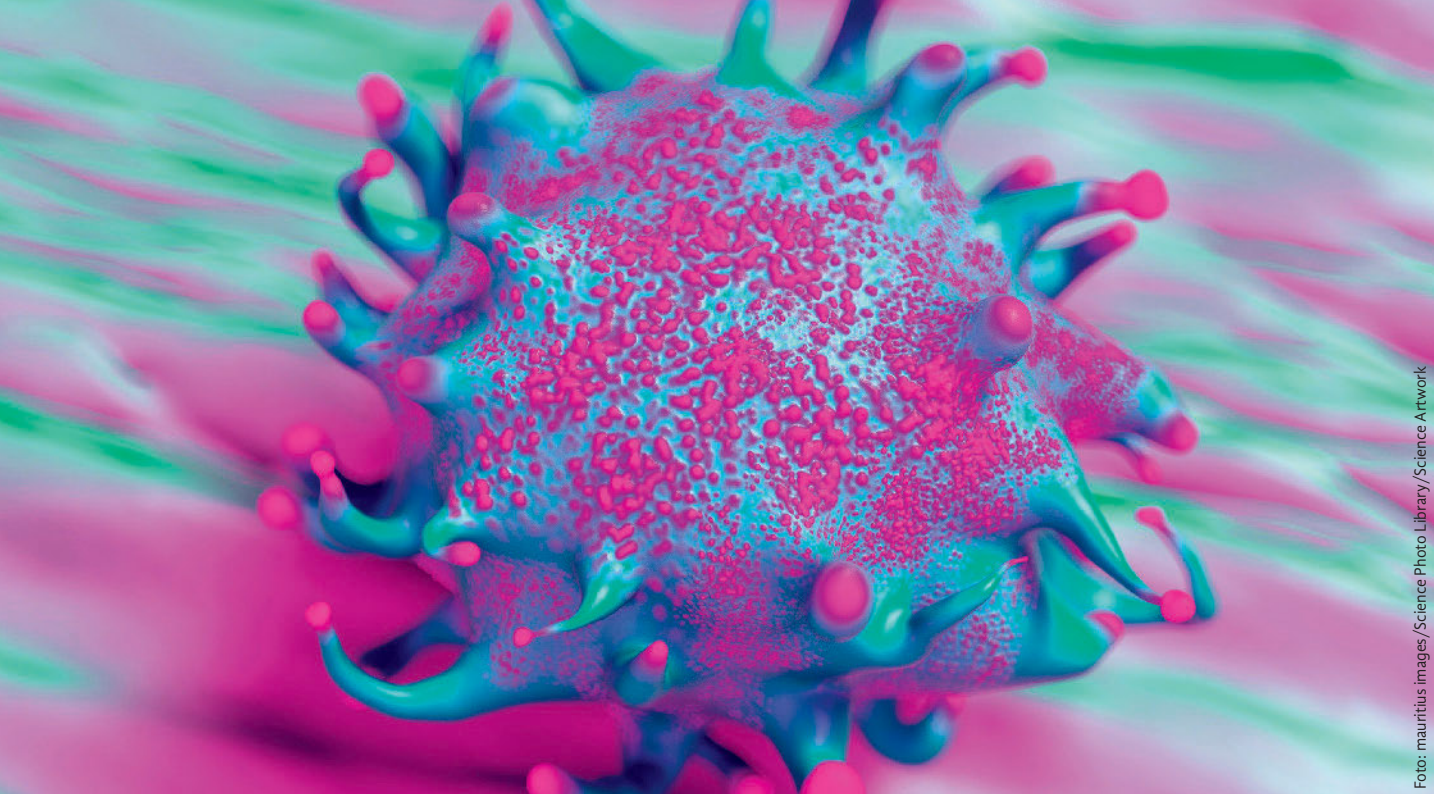Foto: mauritius images / Science Photo Library / Science Artwork

Illustration einer Lymphomzelle.

Brustimplantat-assoziiertes anaplastisches großzelliges Lymphom – BIA-ALCL

Aktueller Stand der Wissenschaft / VNR: 2760602020149390004

Antonia Dierks, Prof. Dr. med. Christian Jackisch, Prof. Dr. med. Henrik Menke

Einleitung

Seit den 1960er-Jahren werden in der Medizin Implantate zum Brustaufbau verwendet, und bisher wurden weltweit zwischen 5 und 10 Millionen implantatgestützte Brustaugmentationen und Brustrekonstruktionen durchgeführt [1, 2]. Der erste Verdacht bezüglich karzinogener Eigenschaften von Brustimplantaten, insbesondere die Entstehung eines Lymphoms, wurde bereits 1995 bis 1997 geäußert [3–5]. Das medizinische und gesellschaftliche Interesse hinsichtlich dieses möglichen Zusammenhangs ist erst in den vergangenen zehn Jahren deutlich gestiegen [6].

Die U.S. Food and Drug Administration (FDA) sowie die Deutsche Gesellschaft der Plastischen, Rekonstruktiven und Ästhetischen Chirurgen (DGPRÄC) nahmen 2011 erstmals Stellung zu einem möglichen Zusammenhang [7, 8]. Im Februar 2017 wiesen die FDA sowie die DGPRÄC offiziell auf eine positive Assoziation zwischen dem Einsatz von Brustimplantaten

und dem Auftreten eines Lymphoms hin. Kürzlich teilte das Bundesinstitut für Arzneimittel und Medizinprodukte (BfArM) mit, dass ein Hersteller den Rückruf texturierter Brustimplante und Expander empfohlen hat (BfArM-Referenznummer 15914/18).

Das anaplastische großzellige Lymphom (ALCL) ist eine seltene Form des Non-Hodgkin-Lymphoms, welches sich als indolente, lymphoproliferative, primär kutane oder als aggressive, systemische Erkrankung ausprägen kann [6, 7]. Es wird weiter anhand der Expression der anaplastischen Lymphomkinase (ALK) oder deren Fehlens in seine Unterformen unterteilt [9]; ALK-negative Formen sind generell mit einer schlechteren Prognose assoziiert [10]. Die unterschiedlichen Formen des ALCL präsentieren sich histologisch durch ihre „Markenzeichen-Zellen“ [5]: große anaplastische Zellen mit pleomorphen oder hufeisenförmigen Zellkernen mit fein verteiltem Chromatin und reichlich eosinophilem oder amphophilem Zy-

toplasma [2, 9]. Die Lymphozyten des ALCL sind konstant positiv für den Zytokinrezeptor CD30 [9, 11].

Das Brustimplantat-assoziierte anaplastische großzellige Lymphom (BIA-ALCL) ist ein CD30-positives, ALK-negatives ALCL und damit eine aggressive Form eines T-Zell-Lymphoms [11, 12]; es wird allerdings als klinisch indolente Erkrankung mit guter Prognose gesehen und stellt somit eine neue Entität des ALCL dar [4, 6, 12]. Es präsentiert sich in direkter Beziehung zum Implantat mit Lymphomzellen entweder in der serösen Flüssigkeit um das Implantat, in der angrenzenden Kapsel oder als infiltrierende Form mit einer zusätzlichen Tumormasse in unmittelbarer Nähe zur Kapsel [2, 13, 14].

Das BIA-ALCL tritt im Mittel zehn Jahre nach Einlage der Implantate auf, der Zeitraum des Auftretens kann allerdings erheblich von 1 bis 32 Jahren variieren [5]. Das durchschnittliche Erkrankungsalter wird mit etwa 50 Jahren angegeben [9, 15].

Das BIA-ALCL ist scharf von anderen Non-Hodgkin-Lymphomen der Brust abzugrenzen, die nicht mit Brustimplantaten assoziiert sind. Diese haben in der Regel einen B-Zell-Ursprung, sind im Brustparenchym lokalisiert und sind vor allem diffus großzellige B-Zell-Lymphome, folliculäre Lymphome, extranodale Marginalzonen-Lymphome, lymphoplasmazytoide Lymphome oder Lymphome seröser Körperhöhlen mit Ergussbildung [1, 11, 16, 17].

Die genaue Prävalenz des BIA-ALCL ist schwer zu ermitteln, was sich in sehr unterschiedlichen Zahlen in der Literatur widerspiegelt. Es macht 0,4–0,5 % der Malignome der Brustdrüse, 1–2 % der Lymphome und 2–3 % der NHL aus [4, 18]. Laut FDA tritt es bei 0,6–1,2 von 100.000 Patientinnen auf [2]. Manche Quellen ermitteln Prävalenzen von < 1 von einer Million Patientinnen mit Brustimplantaten pro Jahr [9], während andere Quellen auf < 1 von 100.000 Patientinnen mit Brustimplantaten pro Jahr kommen [15]. Im Mittel entwickeln ein bis zwei Frauen von 10.000 Frauen mit Brustimplantaten in zehn Jahren ein BIA-ALCL [11].

Aktuell sind bereits über 600 Fälle von BIA-ALCL-Erkrankungen bekannt [12, 19]. In Deutschland wurde 2007 erstmals ein Fall behandelt [7].

Symptome

Das klinische Bild des BIA-ALCL ist variabel, wobei als vorherrschendes Symptom das Späterom über ein Jahr nach Implantation, im Mittel zehn Jahre nach Implantation aufzuführen ist [1, 11]. Andere mögliche Symptome sind eine tumoröse Raumforderung im Sinne einer tastbaren Geschwulst in der Brust [8, 15], Entwicklung einer Kapselbrosse [20], Lymphadenopathie [17], Brustschwellung [2] und damit verbundene Brustasymmetrie [11], Druckschmerz der Brust [17], Rötung [5], Ausschlag und Juckreiz [2]; siehe Tab. 1. Aufgrund der Vielfältigkeit der möglichen Präsentation der Erkrankung wird die Assoziation der Symptome zum Vorliegen eines BIA-ALCL oftmals erst spät hergestellt, wodurch der Therapiebeginn verzögert wird und sich somit negativ auf den Krankheitsverlauf auswirkt.

Multiple Choice-Fragen

Die Multiple Choice-Fragen zu dem Artikel „Brustimplantat-assoziiertes anaplastisches großzelliges Lymphom – BIA-ALCL; Aktueller Stand der Wissenschaft“ von den Autoren Antonia Dierks, Prof. Dr. med. Christian Jackisch und Prof. Dr. med. Henrik Menke finden Sie im Mitglieder-Portal der Landesärztekammer Hessen (<https://portal.laekh.de>) sowie auf den Online-Seiten des Hessischen Ärzteblattes (www.laekh.de). Die Teilnahme zur Erlangung von Fortbildungspunkten ist ausschließlich online

über das Mitglieder-Portal vom 25. März 2020 bis 24. März 2021 möglich.

Die Fortbildung ist mit zwei Punkten zertifiziert. Mit Absenden des Fragebogens bestätigen Sie, dass Sie dieses CME-Modul nicht bereits an anderer Stelle absolviert haben.

Dieser Artikel hat ein Peer-Review-Verfahren durchlaufen. Nach Angaben der Autoren sind die Inhalte des Artikels produkt- und/oder dienstleistungsneutral, es bestehen keine Interessenkonflikte.

Pathogenese

Die genaue Pathogenese des BIA-ALCL ist bis dato noch weitestgehend ungeklärt, wobei es allerdings unterschiedliche Vermutungen und Untersuchungen bezüglich des Ursprungs der Erkrankung gibt.

Patientinnen mit einer malignen Vorgeschichte wie Brustkarzinom oder Lymphom haben laut Expertenkonsens kein höheres Risiko an einem BIA-ALCL zu erkranken [21]. Das Risiko am BIA-ALCL zu erkranken, ist für Patientinnen, die aus ästhetisch-kosmetischen Indikationen ein Implantat erhalten haben, und Patientinnen, denen ein Implantat aus rekonstruktiven Gründen eingesetzt wurde, gleich [10, 16]. Ein direkter Zusammenhang zwischen einem spezifischen Implantattyp, dem Zeitpunkt des Einsatzes oder der Intaktheit des Implantats wird nicht gesehen [11, 16, 21]. Außerdem herrscht kein Konsens im Hinblick auf die Frage, ob der Implantattyp, Silikon- oder Kochsalzimplantate, die Implantatoberfläche, texturierte oder glatte Implantate oder die Implantatgröße ein unterschiedliches Risiko in der Entstehung mit sich bringen [21].

Da in über 90 % der bislang eindeutig identifizierten Patientinnen mit BIA-ALCL ein texturiertes Implantat benutzt wurde, deutet dies auf einen möglichen Zusammenhang zwischen der Implantatoberfläche und der Entwicklung eines ALCL hin [8]. Das Risiko von Patientinnen mit einem texturierten Brustimplantat an einem ALCL zu erkranken, wird in den USA rechnerisch mit 1:30.000 angegeben; eindeu-

tige Ergebnisse hierzu fehlen bislang allerdings [22]. Von den bis dato von der FDA 359 registrierten Fällen eines BIA-ALCL erhielten lediglich 28 Patientinnen (7 %) zuvor ein glattes Implantat; zu diesen Fällen liegt jedoch keine detaillierte klinische Vorgeschichte vor, sodass bis zum jetzigen Zeitpunkt kein eindeutiger Fall von glatten Implantaten mit BIA-ALCL bekannt ist [6, 8].

Die meisten mit BIA-ALCL assoziierten Implantate enthielten Silikon entweder als Füllmaterial oder als Teil der Implantatoberfläche [1]. Einige Studien vermuten, dass Silikon eine direkte toxische Wirkung auf Gewebe hat sowie die Produktion und Sekretion von Interferonen und Tumornekrosefaktor alpha (TNF- α) fördert, wodurch es karzinogenes Potenzial hat [1]. Außerdem können Silikonabriebspartikel der Implantate zu einem proliferativen Reiz mit nachfolgender chronischer Inflammation führen [7], was wiederum zu einer antigenabhängigen Aktivierung von Th1/Th17-Zellen und damit zur T-Zell-

Tab. 1: Symptome des BIA-ALCL

- Brustschwellung/Brustspannung
- Erguss/Serom
- Ausschlag, Juckreiz
- Tastbare Raumforderung
- Kapselverhärtung
- Entzündung, Ulzeration
- Lymphknotenvergrößerung

Tab. 2: TNM-Staging des BIA-ALCL, modifiziert nach Clemens et al. [24]

TNM	Beschreibung
T: Primärtumor	
T1	Auf einen Erguss oder eine Schicht an der luminalen Seite der Kapsel beschränkt
T2	Frühe Kapselinfiltration
T3	Zellaggregat oder Kapselinfiltration
T4	Infiltration über die Kapsel hinaus
N: regionäre Lymphknoten	
N0	Keine Lymphknotenbeteiligung
N1	Ein regionärer Lymphknoten betroffen
N2	Mehrere regionäre Lymphknoten betroffen
M: Fernmetastasen	
M0	Keine Fernmetastasen
M1	Fernmetastasen vorhanden

Stadium	Beschreibung
IA	T1 N0 M0
IB	T2 N0 M0
IC	T2 N0 M0
IIA	T4 N0 M0
IIB	T1-3 N1 M0
III	T4 N1-2 M0
IV	T1-4 N0-2 M1

Proliferation mit nachfolgender Transformation von einer T-Zell-Subpopulation zu ALCL-Lymphomzellen führt [5, 17, 22].

Eine chronische bakterielle Besiedelung der Brustimplantate mit gramnegativen Stäbchen, *Ralstonia pickettii*, wird mit der Entstehung des BIA-ALCL assoziiert, da vermutet wird, dass eine chronische Entzündung zur Lymphozytenaktivierung führt [5, 7, 12, 22]. Deshalb sollte bei dem Einsatz von Brustimplantaten auf eine Reduktion der Kontamination durch Waschen der Implantathöhle mit Antiseptika, Handschuhwechsel vor Implantation und dem Gebrauch steriler Einführhilfen geachtet werden.

Die Vermutung des Ursprungs der BIA-ALCL-Entstehung in der Inflammation wird durch die Expression des Aktivitätsmarkers CD30 von den BIA-ALCL-Zellen und durch die Lokalisation des Lymphoms in der fibrotischen Kapsel oder der Seromflüssigkeit untermauert, da beide eine Reaktion des Gewebes auf Entzündung darstellen [1, 2, 23].

Diagnostik

Aufgrund der Seltenheit der Krankheit und dem damit einhergehenden fehlenden Bewusstsein vieler Ärzte wird die Diagnose des BIA-ALCL oft erst spät ge-

stellt. Da die Anzahl der Patientinnen, die sich Brustimplantate im Rahmen einer Brustvergrößerung oder Brustrekonstruktion einsetzen lassen, steigt, ist ein ausreichendes Verständnis für das BIA-ALCL essentiell, um eine schnelle Diagnose und Behandlung zu gewährleisten [24]: siehe Abb. 2.

Leitsymptom Späterom: Jedes Serom, welches über ein Jahr nach Implantation auftritt, sollte als suspektes BIA-ALCL gewertet werden [8]. Außerdem sollte bei dem Vorliegen einer Brustschwellung, Entzündung oder Ulzeration an das mögliche Vorliegen eines BIA-ALCL gedacht werden [11]: vgl. Tab. 1. Eine adäquate Anamnese und körperliche Untersuchung sind zwingend erforderlich, um andere wesentlich häufigere Ursachen für die Symptomatik, wie beispielsweise eine Verletzung oder Infektion, auszuschließen [16].

Die Mammasonographie eignet sich ausgezeichnet als initiales bildgebendes Verfahren zur Verifizierung eines Seroms oder einer Raumforderung sowie zur Darstellung vergrößerter Lymphknoten. Zusätzlich oder ergänzend kann eine MRT- oder CT-Untersuchung erwogen werden. Die Anwendung der Mammographie ist in der Diagnostik des BIA-ALCL jedoch nicht geeignet. Bei Bestätigung eines Seroms

sollte dieses anschließend punktiert werden; im Falle des Vorliegens einer tumorösen Raumforderung ist eine Biopsie indiziert. [8,11] Das Serompunktat sollte mittels Kultur, Zytologie, Durchflusszytologie und Immunhistochemie vor allem auf CD30 und ALK getestet werden: siehe Abb. 2, [7,21]. Außerdem kann es zentrifugiert und das paraffinfixierte Sediment im Zellblock Hämatoxylin-Eosin gefärbt werden [9]. Differentialdiagnostisch wird das Punktat auf Infektion, Entzündung, idiopathische Implantatruptur, Serom, Hämatom und anderen malignen Ursprung sowie histopathologisch untersucht. Ein Biopsat sollte formalinfixiert und wie beschrieben untersucht werden [9,11]. Im Falle der Diagnosebestätigung wird zur weiterführenden Ausdehnungsdiagnostik die Anwendung eines PET-CT empfohlen [8,11].

Therapie

Die Therapie der Erkrankung richtet sich wie bei jeder Tumorerkrankung nach dem Stadium und sollte multidisziplinär nach Abschluss des Stagings in einem Tumorboard diskutiert werden [11, 21]. Generell gilt bei Operabilität als First-Line-Therapie mit dem besten Outcome die Implantatentfernung inklusive Kapsulek-

tomie sowie die Exzision von tumorösen Raumforderungen und Entfernung von suspekten Lymphknoten [1, 2, 8, 11, 24]. Bei einer R0-Resektion ist von einer ausreichenden Therapie auszugehen [21]. Zudem ist die kontralaterale Implantatentfernung inklusive histopathologischer Aufarbeitung der Kapsel empfohlen, da in 4,6 % der Fällen ebenfalls die Gegenseite vom BIA-ALCL betroffen ist [11, 12, 19]. Die aktuelle TNM-Klassifikation ist in Tab. 2 zusammengefasst. Im Falle einer fortgeschrittenen Erkrankung mit Vorliegen von Lymphknotenmetastasen oder Fernmetastasen, Stadium IIB bis IV, oder wenn keine komplette Resektion bzw. Kapsulektomie möglich ist, sollte eine adjuvante Therapie in Form von Chemotherapie und/oder Radiatio diskutiert werden [11]. Beim Vorliegen von regionalen Lymphknotenmetastasen ist eine Chemo- und/oder Radiotherapie, bei systemischer Ausbreitung eine Chemotherapie indiziert [2].

Als Chemotherapie-Regime wird bis dato vor allem das in der Lymphom-Therapie bewährte CHOP-Schema (Cyclophosphamid, Hydroxydaunorubicin, Vincristin in Kombination mit Prednison) angewandt [1, 5, 8, 20]. In fortgeschrittenen Stadien kann zudem die Anwendung einer Stammzelltransplantation erwogen werden [20]. Desweiteren bietet das Antikörper-Wirkstoff-Konjugat Brentixumab-Vedotin (SGN 35) eine alternative gezielte Therapiemethode [8]. Es besteht aus einer Kombination eines chimären CD30-Antikörpers cAC10 und dem Tubilin Toxin Monomethyl Auristatin E (MMAE) [1] und führt so zur Internalisierung der Tumorzellen mit anschließendem Wachstumsstopp und Apoptose [2]. Brentuximab-Vedotin ist eine gute neue Therapieoption und auch in der First-Line-Therapie in Erwägung zu ziehen [4].

Zur Durchführung der Nachsorge nach erfolgter Therapie gibt es bis dato keinen eindeutigen Konsens. Es sollten eine klinische Untersuchung alle vier bis sechs Monate über einen Zeitraum von zwei bis fünf Jahren, eine sonographische Kontrolle einmal im Jahr für drei Jahre sowie eventuell PET-CT-Untersuchungen durchgeführt werden, um ein eventuelles Wiederauftreten der Erkrankung frühstmöglich

diagnostizieren und therapieren zu können [8, 11, 21].

Da bis dato keine definitive Assoziation zwischen glatten Implantaten und dem Auftreten von BIA-ALCL bekannt ist, ist der Einsatz von glatten Implantaten eine mögliche Option zur Rekonstruktion nach Implantatentfernung und Kapsulektomie bei BIA-ALCL [3, 8], kann jedoch nicht sicher empfohlen werden und sollte am spezifischen Fall multidisziplinär diskutiert werden [11]. Des Weiteren ist zu empfehlen, die Rekonstruktion erst nach einem Jahr der Remission durchzuführen [15].

Eine präventive bzw. prophylaktische Implantatentfernung ist aufgrund des geringen Risikos der Entwicklung eines BIA-ALCL nicht indiziert [11, 16].

Prognose

Aufgrund der geringen Fallzahlen des BIA-ALCL ist bis jetzt keine definitive Aussage zur Prognose möglich [16]. Es scheint jedoch eine gute Prognose bei früher Diagnose und adäquater Therapie zu haben [6, 19]. Die meisten Fälle zeigen einen indolenten Verlauf, nichtsdestotrotz ist es eine maligne Erkrankung und sollte dementsprechend in jedem Fall therapiert werden [26]. Generell ist eine schlechtere

Prognose und eine niedrigere Remissionsrate im Falle des Vorliegens einer großen Tumormasse bzw. einer tumorösen Raumforderung zu erkennen [1– 5, 19].

Das mediane Überleben liegt bei 12–13 Jahren nach Erreichen einer kompletten Remission [5, 20]. Das fünf-Jahres-Gesamtüberleben wird mit 89 % angegeben [15].

Die Zwei-Jahres-Überlebensrate liegt bei der limitierten Form des BIA-ALCL wahrscheinlich bei > 95 %, wobei diese bei der ausgedehnten systemischen Form lediglich bei 52,5 % liegt [2, 12].

Zusammenfassung

Brustimplantate sind mit einem möglichen, wenn auch seltenen Risiko für das Auftreten eines BIA-ALCL verbunden. Häufigstes Symptom ist das Auftreten eines sogenannten Spätseroms. Der entscheidende Nachweis erfolgt durch den Nachweis CD30-positiver Tumorzellen im Punktat oder Biopsat. Therapie der Wahl ist die Implantatentfernung und komplette Kapsulektomie.

Die Prognose der Erkrankung ist bei frühzeitiger Diagnose und adäquater Therapie sehr günstig einzuschätzen. Allerdings sind bis dato nur geringe Fallzahlen be-

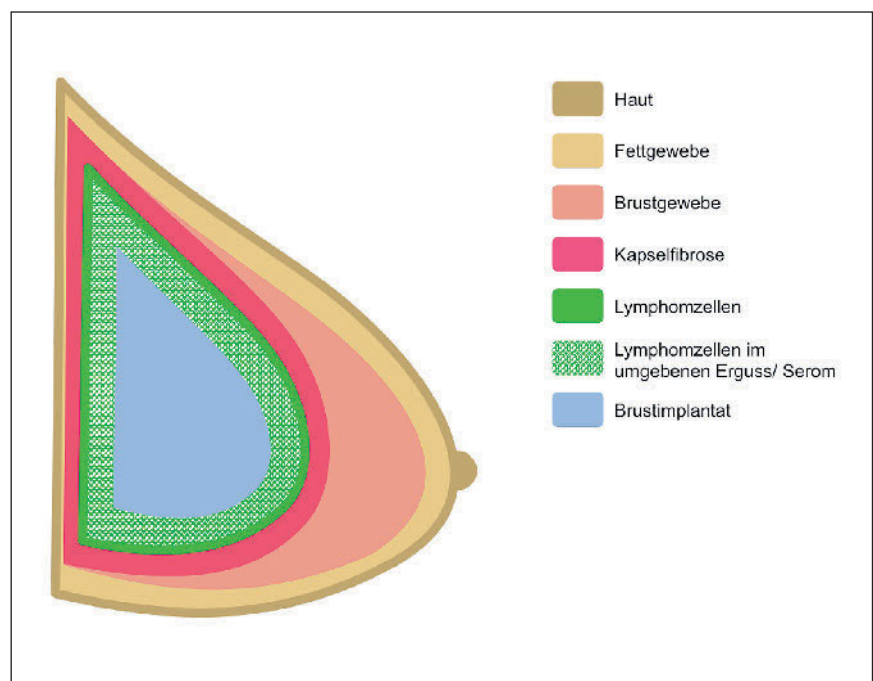


Abb. 1: Darstellung des BIA-ALCL. Die Lymphomzellen befinden sich entweder im Erguss bzw. Serom oder angrenzend an die fibröse Kapsel. Modifiziert nach Thompson et. al. [10], Center for Devices and Radiological Health (CDRH) und FDA [16].

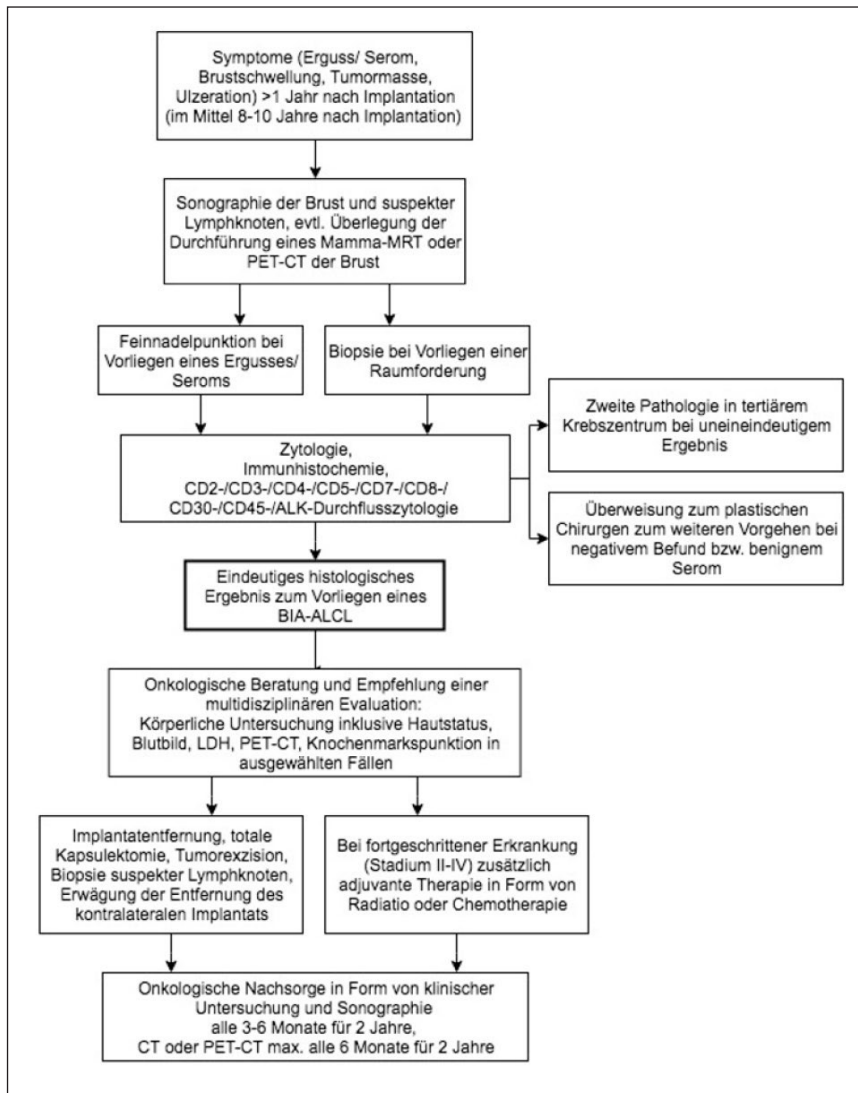


Abb. 2: Diagnostik und Therapie des BIA-ALCL, modifiziert nach den National Comprehensive Cancer Network (NCCN) Guidelines [25] und Empfehlungen der Arbeitsgemeinschaft Gynäkologische Onkologie (AGO) Kommission Mamma [15].

kannt und keine genaue Aussage hinsichtlich der Inzidenz und Prognose zu tätigen. Die bis dato geringe Anzahl an bekannten Fällen des BIA-ALCL ist eventuell auf ein nicht vorhandenes Bewusstsein der Erkrankung und der damit verbundenen Unterdiagnostizierung zurückzuführen.

Aufgetretene Fälle eines BIA-ALCL sollten unbedingt an das BfArM gemeldet werden: www.bfarm.de – der folgende Kurzlink führt direkt zum Dokument: <https://tinyurl.com/scl8l9b/>. Zusätzlich wird an der Etablierung eines verpflichtenden nationalen und interna-

tionalen Implantatregisters gearbeitet, wodurch seltene Nebenwirkungen von Brustimplantaten besser erkannt werden können und eine größere Transparenz entsteht [27–29].

Aufgrund des nunmehr bestätigten Nachweises der unmittelbaren Assoziation zwischen dem Einsatz von Brustimplantaten und dem Auftreten des BIA-ALCL sollte dieses Risiko Bestandteil der OP-Aufklärung sein. Im Rahmen der Aufklärung sollten Patientinnen über die Existenz des BIA-ALCL informiert, mit den potenziellen Symptomen vertraut gemacht werden und die Empfehlung zur ärztlichen Vorstellung bei Auftreten potenzieller Symptome erhalten [30]. Jedoch ist die Schwierigkeit der Risikodarstellung aufgrund der geringen Fallzahlen nicht zu unterschätzen.

Antonia Dierks¹
 Prof. Dr. med. Christian Jackisch²
 Prof. Dr. med. Henrik Menke¹

Sana Klinikum Offenbach
¹ Klinik für Plastische, Ästhetische und Handchirurgie
 – Zentrum für Schwerbrandverletzte –

² Klinik für Frauenheilkunde und Geburtshilfe

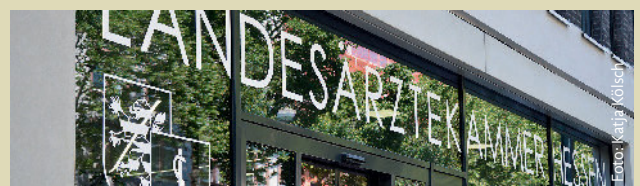Anschrift für die Verfasser:
 Prof. Dr. med. Henrik Menke
 Sanaklinikum Offenbach
 Starkenburgring 66
 63069 Offenbach

Die Literaturhinweise finden sich auf www.laekh.de unter der Rubrik Hessisches Ärzteblatt, Ausgabe 04/2020.

Save the date!

Tag der offenen Tür in der Landesärztekammer Hessen am 26. September 2020

Infos folgen!



Das neue Gebäude der Landesärztekammer Hessen an der Hanauer Landstraße 152 in 60314 Frankfurt/Main.

Multiple Choice-Fragen:

Brustimplantat-assoziiertes anaplastisches großzelliges Lymphom – BIA-ALCL Aktueller Stand der Wissenschaft

VNR: 2760602020149390004 (nur eine Antwort ist richtig)

Antonia Dierks, Prof. Dr. med. Christian Jackisch, Prof. Dr. med. Henrik Menke

- 1. Zu welcher Art von Lymphomen zählt das Brustimplantat-assoziierte anaplastische großzellige (BIA-ALCL)?**
 - 1) Hodgkin-Lymphom.
 - 2) Lymphoplasmozytoides Lymphom (Morbus Waldenström).
 - 3) Non-Hodgkin-Lymphom, T-Zell-Lymphom.
 - 4) Burkitt-Lymphom.
- 2. Welchen Verlauf kann das BIA-ALCL nehmen?**
 - a. Benigne.
 - b. Hoch maligne.
 - c. semimaligne.
 - d. Indolent.
 - e. Aggressiv und systemisch.
 - 1) a ist richtig.
 - 2) b ist richtig.
 - 3) c ist richtig.
 - 4) d und e sind richtig.
- 3. Wann tritt das BIA-ALCL typischerweise auf?**
 - 1) Unmittelbar innerhalb von Tagen nach Erhalt der Implantate.
 - 2) Nach ca. 10 Jahren.
 - 3) Nach ca. 50 Jahren.
 - 4) In den Monaten nach Erhalt der Implantate.
- 4. Wie hoch ist die ungefähre Prävalenz des BIA-ALCL?**
 - a. 0,4–0,5 % der Brustkarzinome.
 - b. 10 % der Brustkarzinome.
 - c. 1–2 % der Lymphome.
 - d. 2–3 % der NHL.
 - e. 7 % der Hodgkin-Lymphome.
 - 1) a, c und d sind richtig.
 - 2) b ist richtig.
 - 3) b, d und e sind richtig.
 - 4) c, d und e sind richtig.
- 5. Wo befindet sich das Lymphom bzw. zu welchen Geweben steht es in Beziehung?**
 - 1) Vor allem an die fibröse Kapsel grenzend.
 - 2) Unmittelbar unter der Haut.
 - 3) In der Brustdrüse.
 - 4) Im Brustimplantat.
- 6. Was gilt als typisches Symptom des BIA-ALCL?**
 - a. Späterom.
 - b. Geschwulst.
 - c. Rötung.
 - d. Kapselfibrose.
 - e. Lymphadenopathie.
 - 1) Keine Antwort ist richtig.
 - 2) Alle Antworten sind richtig.
 - 3) a ist richtig.
 - 4) a, c und d sind richtig.
- 7. Welche Hypothesen bezüglich der Pathogenese des BIA-ALCL treffen zu?**
 - a. Patientinnen mit einem Malignom in der Vorgeschichte haben ein höheres Risiko zu erkranken
 - b. Wahrscheinlich hat Silikon in den Implantaten eine karzinogene Wirkung
 - c. Durch eine chronisch bakterielle Besiedelung der Implantate kommt es zu einer Aktivierung von Lymphozyten, was wahrscheinlich zur Entstehung des BIA-ALCL beiträgt
 - d. Es besteht wahrscheinlich ein Zusammenhang zu texturierten Implantaten
 - e. Ausschließlich glattwandige Implantate führen zum BIA-ALCL
 - 1) a und e ist richtig.
 - 2) b, c und d sind richtig.
 - 3) b, c und e sind richtig.
 - 4) a, b und c sind richtig.
- 8. Wie sollte das diagnostische Vorgehen bei Verdacht auf BIA-ALCL aussehen?**
 - 1) Es ist keine weitere Diagnostik notwendig, da das BIA-ALCL eine benigne Erkrankung darstellt.
 - 2) Eine rein vorsorgliche Anamnese und klinische Untersuchung sind ausreichend, da das BIA-ALCL eine benigne Erkrankung darstellt.
 - 3) Anamnese, körperliche Untersuchung, eventuelle Bildgebung mittels CT oder MRT und zytologisch/histologische Untersuchung des Serumpunktats sind empfohlen.
 - 4) Die Mammographie gilt als Diagnostikum der Wahl.
- 9. Welche Therapie wird im Falle des BIA-ALCL empfohlen?**
 - 1) Es empfiehlt sich keine Therapie, da das BIA-ALCL eine benigne Erkrankung darstellt.
 - 2) Ausschließliche Chemotherapie mittels Rituximab wird empfohlen.
 - 3) Die beidseitige Implantatentfernung inklusive Kapsulektomie sowie die Exzision von tumorösen Raumforderungen und Entfernung von suspekten Lymphknoten wird empfohlen; bei einer fortgeschrittenen Erkrankung sollte eine adjuvante Therapie erwogen werden.
 - 4) Ein Implantatwechsel gilt als ausreichend.
- 10. Wie ist die Prognose des BIA-ALCL allgemein zu sehen?**
 - 1) Sehr gut, da es auch ohne Therapie eine benigne Erkrankung ist.
 - 2) Es zeigt sich eine gute Prognose bei früher Diagnose und adäquater Therapie.
 - 3) Es zeigt sich eine schlechte Prognose mit einem 5-Jahres-Überleben von 20 %.
 - 4) Das mediane Überleben liegt auch bei adäquater Therapie lediglich bei zwei Jahren.

Literatur zum Artikel:

Brustimplantat-assoziiertes anaplastisches großzelliges Lymphom – BIA-ALCL

Aktueller Stand der Wissenschaft

von Antonia Dierks, Prof. Dr. med. Christian Jackisch, Prof. Dr. med. Henrik Menke

- [1] X. Ye et al., „Anaplastic Large Cell Lymphoma (ALCL) and breast implants: Breaking down the evidence,” *Mutat. Res. – Rev. Mutat. Res.*, vol. 762, pp. 123–132, 2014.
- [2] D. Ezekwudo et al., „Breast Implant – Associated Anaplastic Large Cell Lymphoma: A Case Report and Review of the Literature,” *Case Rep. Oncol. Med.*, p. 6, 2017.
- [3] I. M. De Silva, J. A. Teague and W. E. Blake, „Breast Implant Associated Anaplastic Large Cell Lymphoma: A case report and reconstructive option,” *J. Plast. Reconstr. Aesthetic Surg.*, vol. 66, no. 12, pp. 1773–1776, 2013.
- [4] K. Richardson et al., „Breast Implant-Associated Anaplastic Large-Cell Lymphoma and the role of Brentuximab Vedotin (SGN-35) therapy: A case report and review of the literature,” *Mol. Clin. Oncol.*, vol. 6, no. 4, pp. 539–542, 2017.
- [5] E. Berlin, K. Singh, C. Mills, I. Shapira, R. L. Bakst, and M. Chadha, „Case Report Breast Implant-Associated Anaplastic Large Cell Lymphoma: Case report and review of the literature,” *Case Rep. Hematol.*, 2018.
- [6] R. E. Horch and D. Großzell-Lymphom, „Das Anaplastische Großzell-Lymphom ALCL: Daten – Zahlen – Fakten,” pp. 68–70, 2017.
- [7] A. Arens-landwehr, R. E. Horch, and J. Liebau, „Das Anaplastische Großzellige Non-Hodgkin-Lymphom bei Brustimplantat-Trägerinnen,” pp. 71–75, 2017.
- [8] M. W. Clemens, G. S. Brody, R. C. Mahabir, and R. N. Miranda, „How to Diagnose and Treat Breast Implant-Associated Anaplastic Large Cell Lymphoma,” *Plast. Reconstr. Surg.*, vol. 141, no. 4, p. 586e–599e, 2018.
- [9] W. Peters, „Update on Anaplastic Large Cell Lymphoma in women with breast implants,” *Plast. Surg.*, vol. 22, no. 4, pp. 267–9, 2014.
- [10] P. A. Thompson, S. Lade, H. Webster, G. Ryan, and H. M. Prince, „Effusion-associated Anaplastic Large Cell Lymphoma of the breast: Time for it to be defined as a distinct clinico-pathological entity,” *Haematologica*, vol. 95, no. 11, pp. 1977–1979, 2010.
- [11] M. W. Clemens and R. N. Miranda, „Coming of Age: Breast Implant-Associated Anaplastic Large Cell Lymphoma after 18 years of investigation,” *Clin. Plast. Surg.*, 2015.
- [12] J. L. Jones et al., „Breast Implant-Associated Anaplastic Large Cell Lymphoma (BIA-ALCL): an overview of presentation and pathogenesis and guidelines for pathological diagnosis and management,” *Histopathology*, vol. 75, no. 6, pp. 787–796, 2019.
- [13] The French National Cancer Institute, „Breast Implants – Breast Implant-Associated Anaplastic Large Cell Lymphoma (BIA-ALCL),” in *Breast Implant-Associated Anaplastic Large Cell Lymphomas an expert opinion*, The French National Cancer Institute, 2015.
- [14] S. H. Swerdlow et al., „The 2016 revision of the World Health Organization classification of lymphoid neoplasms,” in *The updated WHO classification of hematological malignancies*, The 2016 revision of the World Health Organization classification of lymphoid neoplasms, 2018, vol. 127, no. 20, pp. 2375–2391.
- [15] Kommission Mamma (vertreten durch Wolfgang Janni) der AGO e. V. in der DGGG e. V. sowie in der DKG e. V., „Diagnostik und Therapie von Patientinnen mit primärem und metastasiertem Brustkrebs,” in *Diagnostik und Therapie von Patientinnen mit primärem und metastasiertem Brustkrebs* AGO Mamma Arbeitsgemeinschaft Gynäkologische Onkologie e. V. (2018), 2018.
- [16] U.S. Food and Drug Administration and Center for Devices and Radiological Health, „Anaplastic Large Cell Lymphoma (ALCL) In Women with Breast Implants: Preliminary FDA Findings and Analyses,” no. January, 2011.
- [17] D. Lazzeri et al., „ALK-1-negative Anaplastic Large Cell Lymphoma associated with breast implants: A new clinical entity,” *Clin. Breast Cancer*, vol. 11, no. 5, pp. 283–296, 2011.
- [18] M. J. Hwang, H. Brown, R. Murrin, N. Momtahan, and G. D. Sterne, „Breast Implant-Associated Anaplastic Large Cell Lymphoma: A Case Report and Literature Review,” *Aesthetic Plast. Surg.*, vol. 39, no. 3, pp. 391–395, 2015.
- [19] M. W. Clemens, R. C. Decoster, B. Fairchild, A. A. Bessonov, and F. Santanelli Di Pompeo, „Finding Consensus after Two Decades of Breast Implant-Associated Anaplastic Large Cell Lymphoma,” *Semin. Plast. Surg.*, vol. 33, no. 4, pp. 270–278, 2019.

- [20] A. Campanale, R. Boldrini, and M. Marletta, „22 Cases of Breast Implant-Associated ALCL: Awareness and Outcome Tracking from the Italian Ministry of Health,” *Plast. Reconstr. Surg.*, vol. 141, no. 1, p. 11e–19e, 2018.
- [21] B. Kim, Z. S. Predmore, S. Mattke, K. Van Busum, and C. A. Gidengil, „Breast Implant-Associated Anaplastic Large Cell Lymphoma: Updated results from a structured expert consultation process,” *Plast. Reconstr. Surg. – Glob. Open*, vol. 3, no. 1, pp. 4–14, 2015.
- [22] M. E. Kadin et al., „Biomarkers provide clues to early events in the pathogenesis of Breast Implant-Associated Anaplastic Large Cell Lymphoma,” *Aesthetic Surg. J.*, vol. 36, no. 7, pp. 773–781, 2016.
- [23] E. V. George et al., „Breast Implant-Associated ALK-negative Anaplastic Large Cell Lymphoma: A case report and discussion of possible pathogenesis,” *Int. J. Clin. Exp. Pathol.*, vol. 6, no. 8, pp. 1631–1642, 2013.
- [24] M. W. Clemens et al., „Complete surgical excision is essential for the management of patients with Breast Implant-Associated Anaplastic Large-Cell Lymphoma,” *J. Clin. Oncol.*, vol. 34, no. 2, pp. 160–168, 2016.
- [25] S. Horwitz et al., „Coming of Age Breast Implant–Associated Anaplastic Large Cell Lymphoma After 18 Years of Investigation: T-Cell Lymphomas,” in *NCNN Clinical Practice Guidelines in Oncology, Version 5.2018*, 2018, pp. 21–23.
- [26] K. Sørensen, J. Murphy, A. Lennard, V. Wadehra, G. K. Menon, and N. Collis, „Anaplastic Large Cell Lymphoma in a reconstructed breast using a silicone implant: A UK case report,” *J. Plast. Reconstr. Aesthetic Surg.*, vol. 67, no. 4, pp. 561–563, 2014.
- [27] DGPRÄC, „‘Implant files’ zur Sicherheit von Brustimplantaten: Der Kampf für mehr Patientensicherheit,” 2018, pp. 0–1.
- [28] ICOPLAST and ICOBRA, „A statement on breast implant safety,” 2018, no. November.
- [29] DGPRÄC, „Medizinproduktsicherheit Im Fokus: Der lange Weg zu einem verpflichtenden Implantatregister,” 2014.
- [30] M. W. Clemens, R. N. Miranda, and C. E. Butler, „Breast Implant Informed Consent Should Include the Risk of Anaplastic Large Cell Lymphoma,” *Plast. Reconstr. Surg.*, pp. 1117–1122, 2016.